2009/5/16・23
週刊現代

いとうしゅんや／患者中心の医療実現のために、国内外を問わず数多くの医療現場を取材。「現場にこそ真実がある！」と医療改革のため、多くの問題提起をする。著書に『最強ドクターの奇跡』など

State - of - the - Art Medical Treatment in Japan by Shunya Ito

その治療法は本当に効くのか

行って、見て、聞いた

ニッポンの最先端医療

連載第十一回

今回のテーマ

椎間板ヘルニア

●「腰の痛み＝椎間板ヘルニア」ではない
●ヘルニアの特徴は膝から下の痛みや痺れ
●治療は炎症をとることから始める
●痛みがとれなければ、神経根ブロック注射、PLDDを
●それでも駄目ならMED手術を検討する

医療ジャーナリスト・写真家
伊藤隼也

突然だが、椎間板ヘルニアは遺伝する可能性があることをご存じだろうか。2年前に「COL11A1」という原因遺伝子の一つが見つかったのだ。発病の根本的な原因はまだ明らかになっていないが、今後の解明が待たれる。

椎間板ヘルニアは身近な病気であり、巷には数多くの治療法が存在する。ところが、その有効性となると疑問符が付くモノもある。例えば、欧米の研究では「牽引による治療効果はない」という報告があるのが患者としては「ええ？」というのが正直な感想ではないか。

今回は椎間板ヘルニア治療の最前線に迫るため、岩井整形外科内科病院（東京都江戸川区）の稲波弘彦医師（院長）を訪ねた。これまでに1100例以上の椎間板ヘルニアの内視鏡手術を行っている〝脊椎のプロ〟である。

まずは椎間板ヘルニアについて簡単に説明しておこう。

脊椎は、焼き鳥の「ネギマ」の鶏肉とネギのように、椎体と椎間板が交互に積み重なった構造をしている。ネギにあたる椎間板は弾力性のある組織で、脊椎にかかる圧力や衝撃を吸収する。椎間板はジェル状の髄核と、それを覆う硬い線維輪でできている。この髄核が線維輪を破ってニュッと飛び出し脊椎の中を通る神経を圧迫するのが、椎間板ヘルニアだ。

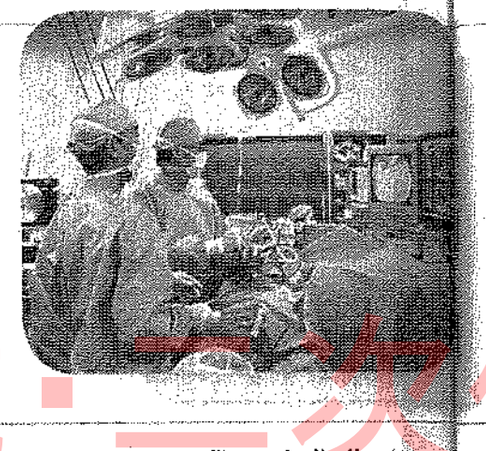

（左）モニタを見ながら「飛び出した髄核」（ヘルニア）を摘出する稲波医師。神経を傷つけないように慎重に鉗子を動かす（下）X線透視下の脊椎。ヘルニアはきれいに取れている

稲波医師によると、椎間板ヘルニアの確定診断には、丁寧な視診や触診、MRIによる画像検査が必須だという。具体的には寝たままで真っ直ぐにした足が上がるかを診たり、刷毛のようなもので足をくすぐって知覚障害があるかを確認したりする。意外なことだが、椎間板ヘルニアは腰の症状を重視するかと思いきや、実際はそうではなかった。

「ヘルニアができやすいところにある神経は、足の一部を支配しています。ですから、腰痛に加えて、膝から下、あるいは足の甲や底に痛みや痺れがあれば、椎間板ヘルニアを疑います」（稲波医師）

治療の第一選択は保存療法だ。鎮痛薬で様子を見て、症状がひかないようなら原因の神経に麻酔薬を注射する神経根ブロックやPLDD（レーザー治療）などが段階的に行われる。それでも症状がとれず、①日常生活に支障が出る、②膀胱直腸障害（臀部の感覚が鈍くなり、尿が出にくくなるなど）がある、③急激な筋力低下がある、といった場合は手術を検討する。手術に至る割合は、全体のわずか数％だと稲波医師は言う。いずれにしても、手術やレーザー治療を安易に受けるべきではない。

さて、従来の手術に比べると低侵襲（体への負担が軽い）で画期的といわれる、最先端のヘルニア治療「MED」（微小内視鏡椎間板切除術）とはどんな手術法か。稲波医師が執刀する現場を見学させてもらった。

この日の患者は39歳の男性。全身麻酔をかけられた患者の背中の皮膚を2㎝ほど切開し広げながら、長さ5㎝ほどのステンレス製の筒を押し入れる。筒の中に内視鏡と鉗子などの器機を入れ、稲波医師はモニターに映った映像をもとに、飛び出したヘルニアを少しずつ摘出。内視鏡を使うが、摘出の方法自体は従来と同じだ。

ヘルニアを摘出したのち、患部をX線透視下で見て、治療がうまくいったかを確認。器機を抜いたら2針縫合し、手術は終了。かかった時間は34分で、摘出したヘルニアは大人の親指大でおよそ1・5g。平均的な大きさだという。

MEDは従来の方法（背中を5㎝ほど切開し、肉眼でヘルニアを摘出）に比べて傷口が小さく、周辺の筋肉も傷めないため、出血や痛みが少ない。また患部を内視鏡で拡大して見ているため、しっかりと摘出することができる。実はほかにもメリットがある。

椎間板ヘルニアの症状が出る原因は二つあると言われている。一つは、飛び出たヘルニアが神経を刺激すること。もう一つは、炎症を引き起こす物質（サイトカインなど）による症状だ。侵襲が少ないと炎症物質が発生しにくいため、術後の経過がよいことが、研究で分かっている。そのため同病院での入院期間は1週間前後だが、歩行は手術の翌日から可能で、6週間後には今まで通りの生活が送れるそうだ。

この治療の有効性と、病気の再発について、稲波医師に聞いた。

「MEDで下肢の痺れや痛みがとれる可能性は九十数％、腰痛がとれるのは80％程度です。再発して同じ部位を手術する可能性は最初の1年間で2％、2年目は1％、3年目は0・5％です」

稲波医師が挙げた数字は決して悪くないが、一般的にMEDは従来の手術法に比べて再発率が高いと言われる。その理由に「痛みが少ないため、完治する前から動き過ぎてしまうこと」と「取り残しがあること」がある。

早くから動きすぎることに関して、稲波医師はこう説明する。

「ヘルニアは取ったが、髄核は残っています。完全に治っていないうちに過度に動けば、また髄核が出てしまう。MEDで回復が早いからといって、しばらくは中腰で重い荷物を持つなど腰を変な方向に動かす運動はしないでほしい」

また、内視鏡では患部が拡大されて見える反面、見ている範囲（術野）が限られるため、見落としが出やすい。稲波医師はそれを防ぐため、術中にX線透視下で確認作業をしている。

要するにMEDは〝技術の優秀な医師が、細心の注意を払ってこそ成功する治療〟なのだ。患者としては「誰に」手術をしてもらうかが最も重要だ。MEDの医師選びの基準としては、現在63人いる、日本整形外科学会の「脊椎内視鏡下手術・技術認定医」であることが一つのハードルだろう。

最後に「患者の求めがあれば手術のVTRを渡すか」と稲波医師に聞くと、あっさり「全過程を無修正でお渡しします。隠すものは何もありませんから」と答えた。こうした質問こそ、名医探しの極意に違いない。それに応える医師は探せばたくさんいるはずだ。

今週取材した医師・病院

↓

岩井整形外科内科病院
整形外科
稲波 弘彦 医師
住所／東京都江戸川区南小岩8－17－2
電話／03－5694－6211

このほかに「MED」を行っている病院

↓

慶應義塾大学病院
整形外科
住所／東京都新宿区信濃町35
電話／03－3353－1211

関東労災病院
整形外科
住所／神奈川県川崎市中原区木月住吉町1－1
電話／044－411－3131

帝京大学医学部附属溝口病院
整形外科
住所／神奈川県川崎市高津区溝口3－8－3
電話／044－844－3333

和歌山県立医科大学附属病院
整形外科
住所／和歌山市紀三井寺811－1
電話／073－447－2300

取材協力／鈴木理香子

次回のテーマは「創傷治療」です

転載・二次使用禁止