眼底検査では網膜（目の奥の部分）を専用のカメラ等の器具を使って観察し、血管や網膜、視神経の状態などを調べる。網膜剥離のほか、緑内障や糖尿病性網膜症、脳梗塞などがわかる

医療ジャーナリスト
伊藤隼也が行くリ
ニッポンの医療現場 第38回

現代の眼科事情

20代でも起こる網膜剥離 近視、アトピーの人は要注意!

眼科といえば、眼鏡やコンタクトのための視力測定や結膜炎などでお世話になるぐらいしかイメージがないかもしれない。しかし目の病気は多様かつ複雑だ。最近では専門が細かく分かれ、失明などをもたらす重大な目の病気の予防、治療の研究も進んでいる。

OCTの登場で眼科学が変わった!

「モノを見る」という重要な役割を担う「目」。目ごろ、この大切な器官の役割について深く考えたりすることは少ない。だからなのか、眼科というとどうしても「町の目医者さん」を思い浮かべてしまう。

しかし眼科は、われわれが思っている以上に奥深く、最近になって解明が進んだ部分も多い。そこで今回は、その最新事情を取材すべく、東京女子医科大学眼科の主任教授、飯田知弘医師を訪ねた。

飯田医師の案内で検査室に入ると、視力測定の装置だけでなく、見慣れない検査装置がたくさん並んでいる。そのなかのひとつは、「Swept-source OCT」という赤外線を利用した最先端の眼底撮影装置で、従来のOCTに比べてより鮮明な画像を撮影できる。世界でもわずか数台しかない。

「眼科というと白内障など治療ができる病気もありますが、いまだ病態や治療法が明らかになっていない病気も少なくありません。網膜の病気もそのひとつでしたが、こうした装置の登場で、かなりいろいろなことがわかるようになりました」

こう話す飯田医師は、年間400件あまりの手術を行う網膜・硝子体のスペシャリストだ。

網膜とは、眼球の一番内側の眼底側にある厚さ0・1～0・3ミリメートルの膜で、瞳孔から入ってきた光や色が集まる部分だ。そこで得た情報は視神経を通じて脳に送られ「視覚」として認識される。モノを見るためには不可欠な部分といえる。

飯田医師によると、網膜の異常は年齢や紫外線などの環境的な要因だけでなく、その人のもともと持つ体質（遺伝子の組み合わせ）による病気になりやすさも関係することがわかってきている。高齢になって起こる加齢黄斑変性も、加齢だけでは説明がつかず、生活の欧米化も危険因子であるという可能性が出てきた。

「若い人も注意が必要」と飯田医師が話すのは、網膜剥離だ。なんらかの理由で網膜が眼球の内側から剥がれる病気で、意外だが患者は20代と50代に多いという。網膜剥離と聞くと格闘技などのスポーツで起こる病気という印象が強いが、実はそれ以外で発症するケースも少なくない。

「20代で網膜剥離になる原因として考えられるのは、強い近視（強度近視）です。強度近視がある人は、網膜が薄くなり、普通の人よりも弱い部分ができやすい。その結果、そこに変性が起こって孔が開き、硝子体（眼球の内側）から水が入り込んで、網膜を剥がしてしまうのです」（飯田医師）

アトピー性皮膚炎もまた、網膜剥離の原因になる。寝ているときに知らず知らずのうちに目をこすってしまうことで網膜が損傷し、剥がれてしまうという。

コンタクトレンズを作る際にチェックを

では、網膜剥離の治療はどうかというと、今は患者への負担が軽い低侵襲治療へとシフトしている。

例えば、孔が開いただけで剥離が始まっていない状態であれば、レーザーによる光凝固術や冷凍凝固術で、剥離への進行を抑えることが可能だ。

剥離してしまったら手術が必要となるが、その場合は、眼球の外側にシリコン製のバンドを当てて固定し、剥がれた網膜を押さえる「強膜内陥術」や、硝子体という眼球の中心部に器具を入れ、剥離を内側から治療する「硝子体手術」などが行われる。

「今の硝子体手術は、顕微鏡を使って患部を拡大しながら治療します。手術で使うカッターや鉗子などの器具も小型化され、0・5ミリメートルほどの極細の器具が用いられています。以前に比べてより安全、より確実な手術ができるようになりました」（飯田医師）

とはいえ、網膜剥離も早期発見が大事であることに変わりない。網膜剥離といえば、目の前に小さな虫が飛んでいるように見える「飛蚊症」や光がチカチカ見える「光視症」のほか、視野が一部欠ける視野欠損や視力低下などが起こることが知られている。しかしこれらの症状は50代では見られるものの、若いときは現れにくく、無症状のまま進行することもまれではないそうだ。

「網膜剥離を早期で見つけるには、眼底検査が欠かせません。近視の人はもともと発症リスクが高いわけですから、メガネやコンタクトレンズを作ってもらう際に、眼科で眼底検査も受けてほしい」

飯田医師はこう呼びかけるが、それがなかなかできていないのが実態だ。

ある男性は眼科でコンタクトレンズを作った後に視野の異常に気づき、慌てて専門の眼科を受診。網膜剥離が見つかった。このケースでは本人が症状に気づき病院を受診したため早期で見つかったが、そもそも、なぜコンタクトレンズを作った段階で見つからなかったのか、疑問が残る。

メガネやコンタクトレンズを作るときは、隠れた目の病気を見つける良いチャンスだ。しかし、街中にはしっかりした検査ナシで手軽にメガネを作れたり、アルバイトの医師によるいい加減な検査でコンタクトレンズが処方されたりする。「手軽さ」には意外な落とし穴がある。そこを認識し、正しい選択をするのが賢い患者だろう。

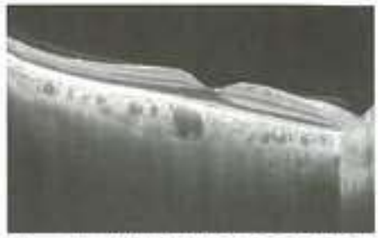

「Swept-source OCT」で見た眼底の様子。従来の装置では見えにくかった網膜剥離などが確認できるようになった

これが「Swept-source OCT」。右奥のモニターに眼底の様子が映し出される。同科では2012年9月に導入したばかりだという

いとう・しゅんや●医療ジャーナリスト・写真家　国内外問わずさまざまな医療現場を精力的に取材し、患者中心の医療実現のため活動中。テレビ・雑誌・書籍など、多数のメディアでより良い医療のあり方を追求・発信し続けている。http://shunya-ito.tv　Twitter＝@itoshunya

写真／SHUNYA ITO©　取材協力／山内りか　協力／東京女子医科大学

転載・二次使用禁止