アメリカ発 日本式

# 認知症予防「最新レッスン」13

# 誤診に注意！「手術で治る認知症」

医療ジャーナリスト 伊藤隼也＋本誌取材班

認知症には大きく分けると全体の六割以上を占めるアルツハイマー型と、二割程度の脳血管性がある。だが、これらと同じような症状が出るため、いまだに認知症と誤診されがちな病気がある。それが「特発性正常圧水頭症」（以下、iNPH）だ。

じつはこの病気、「手術で治せる認知症」なのだが、まだまだ認知されていないのが現状だ。東京共済病院の桑名信匡院長が話す。

「脳神経外科の医師でさえこの病気をよく知らないのです。アルツハイマー型に隠れており、認知症患者の一割近くがiNPHである可能性があります。〇九年の疫学調査では患者数は全国に約三十一万人でしたが、予備軍も含めると五十万人程度と考えられます」

iNPHに罹った都内在住の八十二歳の男性Aさんに話を聞いた。

「二年くらい前から物忘れが酷くなり、本を読む集中力もなくなり、さらには字も書けなくなってしまいました。また、足下が心もとなくなり、段差も何もないのに、急に転ぶようになったのです」

Aさんの妻も「このままだと思い、非常に不安だったという。たしかに、症状を見るとアルツハイマーを疑ってしまう。

だが、似たような症状でも、実は原因がまったく違うのだ。iNPHが起きるメカニズムは「脳脊髄液」の過剰産生なのである。

脳や脊髄は、脳脊髄液に絶えず浸されている。これは脳の中心部にある脳室という小さな空間の中で産生され流れ出し、脳室からくも膜下、脊髄の表面を循環して、やがて脳実質や静脈を通して体内に吸収されて行く（左頁イラスト）。

## 物忘れに歩行障害、尿失禁も

「成人の脳脊髄液の量は百五十cc程度です。ところが、なんらかの原因で脳脊髄液の吸収能力が落ちてしまうと、体内の脳脊髄液の量が三～四倍にもなり、脳室に脳脊髄液が過剰に溜ってしまう。結果、脳が頭蓋骨の内側に押し付けられるように圧迫され、認知障害など様々な症状が出てしまうのです」（前出・桑名院長）

左頁のMRI画像を見てほしい。iNPH患者の脳は、脳室の大きさが正常な人の数倍になっているのがわかる。ここに誤診の〝落とし穴〟があるのだ。

「iNPHを知らない医師は、脳が圧迫されているのではなく、萎縮していると判断してしまうのです。また、アルツハイマーでは海馬が萎縮していることがありますが、脳室の下部と海馬が接しているため、脳室の拡大によって海馬が圧迫されているのに、萎縮しているように見えてしまうのです」（同前）

実際、iNPHの症状として出てくる認知症害は、アルツハイマー型認知症の症状と非常によく似ている。

「物忘れに加え、遂行機能障害が出るケースも多いように思われます。例えば、手紙を書いて、住所と宛名を書き、切手を貼ってポストに入れる、こういったことがやり遂げられなくなります。また、顔に表情がなくなって喜怒哀楽が乏しくなったり、無気力になることも多い。さらに、声が小さくなるという特徴も見受けられます」（同前）

では見分けるには、どうすればいいのか。注目すべきは、〝特徴的な症状〟が出ていないかどうか。もっとも多くの患者に現れるのが「歩行障害」だ。これはアルツハイマーでは見られない症状である。足が上がらず地面を擦るように歩くすり足になり、歩幅も狭く小刻みな歩き方になってしまう。

似たような歩き方になってしまう病気にパーキンソン病があるが、はっきりとした違いがある。

「パーキンソン病患者はつま先がまっすぐ前を向きますが、iNPHの場合は、ガニ股になって歩くのが特徴です」（同前）

歩行障害による転倒も多い。東京共済病院では、iNPHが疑われて受診した患者の九割が「転倒経験あり」で、さらに、その四割が骨折していたという。最近、歩こうとして一歩目が出なかったり、足が床に張り付いたような感覚がある、躓きやすくなった、よく転ぶようになったという場合は、一度iNPHを疑ったほうがいい。

歩行障害とは別に、最後に現れる症状は「尿失禁」である。アルツハイマー型などでは症状が進み、トイレが分からなくなって失禁することが多いが、iNPHでは頻尿になり、我慢できずに失禁してしまう。これは、脳室の拡大で前頭葉に影響が出て排尿のコントロールが効かなくなるからだと考えられている。また、歩行障害があることでトイレに間に合わないといったケースも多い。

## 30分で終わる手術で劇的改善

具体的には、どのように検査が行われるのか。

「まずは溜まった脳脊髄液を抜いてみる『タップテスト』で様子を観察します。腰椎に細い針を刺し、脊髄腔から十分間ほどで二十～三十ccを排出させます。これで歩行や認知障害が改善するかどうか判断するのです」（同前）

タップテストで改善が見られた場合は、手術が有効だと見なされる。最新の手術法である「L－P（腰椎－腹腔）シャント術」は、早ければ三十分で終了する比較的簡易な手術だ。これは、体内に細いチューブを埋め込み、脳室に溜まった脳脊髄液を腹腔内に流すためのバイパスを作る手術。流された液は自然に体内に吸収される。

前出のAさんも、昨年十一月にこの手術を受けて、症状に劇的な改善が見られたという。

「何度も転ぶので足がおかしいのかと思い整形外科に行ったところ、『あなたは私の患者ではありません』と言われ、脳神経外科を紹介されました。この先生はiNPHを知っていたので、これは本当に幸運でした。それでタップテストを受けた後、手術を受けました。退院して家に帰ると、思い出せなかった知り合いの顔と名前を思い出せるようになり、字も書けるようになった。家内には、『目つきが変わって、以前の顔に戻りましたね』と言われましたが、まさに『生還した』という感じです。しっかりと歩けるようになり、周囲に驚かれています」

まずはしかるべき病院で、正確な診断を下してもらう必要がある。

本連載についてのご意見やご質問、あなたの体験談を募集します。
お葉書もしくはEメールで。 i-weekly@bunshun.co.jp



## 脳脊髄液が脳を圧迫する仕組み

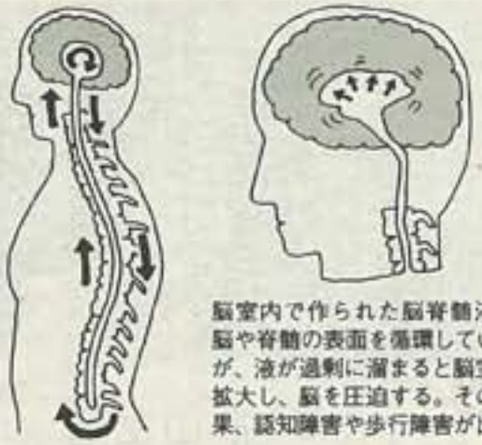

脳室内で作られた脳脊髄液は脳や脊髄の表面を循環しているが、液が過剰に溜まると脳室が拡大し、脳を圧迫する。その結果、認知障害や歩行障害が出る。

### MRIで正面から見ると

正常な脳　アルツハイマー型認知症の脳　INPHの脳

正常な脳(左)に比べて、アルツハイマー型の脳(中央)は全体的に萎縮。頭蓋骨と脳の隙間も広がり、脳室も少し拡大している。一方、iNPHの脳(右)は脳室に脳脊髄液が溜まり脳を内側から圧迫しているため、頭蓋骨と脳の隙間が狭くなっている。

イラスト　平井さくら

転載・二次使用禁止